Lane Medical Library

DIE

PYOSALPINX

UND

DEREN OPERATIVE ENTFERNUNG.

EIN CASUISTISCHER BEITRAG

ZUR

KENNTNISS UND THERAPIE DER BAUCHTUMOREN.

(MIT 2 ABBILDUNGEN).

INAUGURAL-DISSERTATION

ZUR

ERLANGUNG DER DOCTORWÜRDE

DER MEDICINISCHEN FACULTÄT

DER GROSSHERZOGLICH HESSISCHEN LUDEWIGS-UNIVERSITÄT

ZU GIESSEN.

VORGELEGT VON

CARL H. QUETSCH,

APPROB. ARZT UND ASSISTENZARZT AN DER MEDIC. KLINIK IN GIESSEN,

FRÜHER ASSIST. AN DER GYNÄKOLOG. KLINIK DASELBST.

MAINZ,

DRUCK VON JOH. FALK III.

Digitized by the Internet Archive
in 2026

https://archive.org/details/IA40154004_0353

DIE

PYOSALPINX

UND

DEREN OPERATIVE ENTFERNUNG.

EIN CASUISTISCHER BEITRAG

ZUR

KENNTNISS UND THERAPIE DER BAUCHTUMOREN.

(MIT 2 ABBILDUNGEN).

INAUGURAL-DISSERTATION

ZUR

ERLANGUNG DER DOCTORWÜRDE

DER MEDICINISCHEN FACULTÄT

DER GROSSHERZOGLICH HESSISCHEN LUDEWIGS-UNIVERSITÄT

ZU GIESSEN.

VORGELEGT VON

CARL H. QUETSCH,

APPROB. ARZT UND ASSISTENZARZT AN DER MEDIC. KLINIK IN GIESSEN,

FRÜHER ASSIST. AN DER GYNÄKOLOG. KLINIK DASELBST.

MAINZ,

DRUCK VON JOH. FALK III.

Seinem Bruder

Franz H. Quetsch

in brüderlicher Liebe

gewidmet.

Auf der hiesigen gynäkologischen Klinik gelangte vor kurzer Zeit ein Fall von rechtsseitiger Pyosalpinx zur Behandlung, der sowohl in diagnostischer, als auch in operativer Hinsicht so viel Bemerkenswerthes bietet, dass dessen besonderer und eingehender Darstellung eine Berechtigung wird zugestanden werden können. Das Interesse für einen derartigen Fall wird erhöht werden durch die Thatsache, dass verhältnissmässig eine nur geringe Anzahl von Pyosalpingitiden zur Kenntniss kommen und ferner dadurch, dass das bei der Entfernung des in Rede stehenden Tumors beobachtete Operationsverfahren ein von dem seither fast allgemein üblichen abweichendes war.

Bei dem gedachten, hierunter mitgetheilten Falle hatte ich Gelegenheit, sowohl die Operation selbst, als auch den ganzen Heilungsverlauf, genau zu beobachten.

Den Herren Professoren Kaltenbach und Bostroem bin ich bei Anfertigung der vorliegenden Arbeit für ihre gütige Unterstützung zu aufrichtigem Danke verpflichtet.

Frau A. K. aus R., Amt W., 31 J. alt, wurde am 5. Juli wegen einer Geschwulst in der rechten Bauchseite in die hiesige gynäkologische Klinik aufgenommen.

Die Anamnese ergab, dass Patientin nach Aussage des Arztes in ihrem 11. Jahre an einer hochgradigen Herzbeutelwassersucht gelitten hat. Der Leib der Patientin war damals sehr aufgetrieben und musste dieselbe etwa 10—12 Wochen zu Bette liegen. Pat. behauptet, in ihrer Kindheit stets sehr elend gewesen zu sein und immer gekränkelt zu haben. Nähere und ausführlichere Angaben über weitere Krankheiten, die sie in ihrer Jugend überstanden zu haben angibt, mögen, als hier irrelevant, unterbleiben. — Anzuführen wäre nur noch, dass Pat. seit dem 16. bis zu ihrem 22. Jahre an Bleichsucht litt. — Die Menses traten mit dem 15. Jahre ein, waren regelmässig, 4wöchentlich, 1—2tägig, sehr schwach und blass. — Vor 9 Jahren verheirathete sie sich. Seitdem sind die Menses — im Vergleich zu den früheren — stark und roth gefärbt, 3—4 Tage andauernd. Vor jedem Eintritt der Menses fühlte Patientin Rückenschmerz. Die letzten Menses waren am 25. Mai eingetreten. Menorrhagie und Metrorrhagie scheinen niemals bestanden zu haben, ebensowenig Fluor albus. Auch jetzt ist solcher nicht vorhanden.

Patientin ist seit einer 9 Jahre bestehenden Ehe steril; ein Abort war nie eingetreten. — Vor ungefähr 3 Jahren trat plötzlich im rechten Bein ein äusserst heftiger Schmerz auf, der bis zum Knie herab ausstrahlte. Von dieser Zeit an war Patientin eigentlich keinen Tag mehr schmerzfrei. Die Schmerzen traten täglich, besonders und meist des Vormittags auf, dauerten continuirlich von etwa 9 Uhr früh bis 1—2 Uhr Nachmittags an. Alsdann folgte gewöhnlich ein ganz schmerzfreier Nachmittag. Die Schmerzen werden beschrieben als äusserst lebhafte, schneidende, schabende. Nach jeder stärkeren Anstrengung, z. B. nach Waschen u. s. w., bei längerem Stehen und Gehen, traten Schmerzanfälle auf. Auch sollen dieselben nach den Menses stärker als gewöhnlich gewesen sein. Kamen die Anfälle ausnahmsweise des Nachts, so konnte Patientin unmöglich „ein Auge zuthun." Vor Eintritt und während der Anfälle musste sie sich vor Schmerzen winden „wie ein Wurm." Sie warf sich abwechselnd aufs Bett u. s. w. und erhoffte Linderung, die sie jedoch nicht finden konnte. Allmählig verbreiteten sich die Schmerzen auch nach dem Kreuze, der Hüfte und dem Leib, schliesslich befielen dieselben die ganze rechte Bauchseite.

Vor 3 Jahren fühlte Patientin zufällig eine Geschwulst, die nach ihrer Angabe damals etwa die Grösse eines Gänseeies hatte. Sie glaubt bemerkt zu haben, dass dieser Tumor abwechselnd an Grösse zu- und abnahm. Eine Lageveränderung desselben soll nie eingetreten sein, „die Geschwulst lag immer egal an ein und derselben Stelle." — Patientin konnte seit $1^1/_2$ Jahren Schmerzen halber nicht mehr auf der rechten Seite liegen. Fehlten dieselben, so war es ihr möglich, auf der linken Seite zu schlafen. Bei Druck auf den Tumor behauptet Patientin, keinen Schmerz wahrgenommen zu haben. — Der Stuhl war früher stets normal. Seit 3 Jahren besteht jedoch Obstipation, die seitdem stets zunahm, so dass Patientin schliesslich nur noch durch Abführmittel Stuhlgang erzielen konnte. Urinbeschwerden bestanden dagegen nie. Die Geschwulst nahm nur sehr allmählig und langsam an Grösse zu. — In der letzten Zeit hatte Patientin sehr an Kräften abgenommen. Sie fühlte sich sehr schwach und begann zu zittern. Dabei war der Durst und der Appetit — besonders in den 3 letzten Monaten — sehr stark. Sie trank immer auffallend viel Wasser und konnte fortwährend viel essen.

Status praesens. Die Inspection des Abdomen ergab eine ziemlich auffallende Auftreibung desselben. Zur genauen Feststellung der Diagnose wurde die Exploration in Chloroformnarcose vorgenommen. Dieselbe ergab folgenden Befund. Der Tumor reichte mit sei-

ner oberen Grenze bis ca. 5 Querfinger unter den rechten Rippenrand. Er lag mehr in der rechten Bauchseite und verlief schräg von innen und unten nach oben und rechts. Die Scheide war eng und glatt, Portio vaginalis virginal, conisch zugespitzt, 2 ctm. lang, äusserer Muttermund quergespalten, lässt die Fingerspitze nicht eindringen. Die Uteruswand war sehr verdickt, der fundus uteri lag stark nach hinten übergebeugt und dementsprechend die portio vaginalis an die Symphyse ziemlich dicht angedrückt. Ueber dem linken ligamentum sacro-uterinum liegend, konnte das linke Ovarium innerhalb verdickter Stränge und Membranen, vollständig in dieselben eingebettet, nur undeutlich abgegrenzt werden. Zwischen Uterus und Tumor war rechts von ersterem eine deutliche Furche (Fig. I.) nachweisbar. Der Tumor ging

Fig. I.

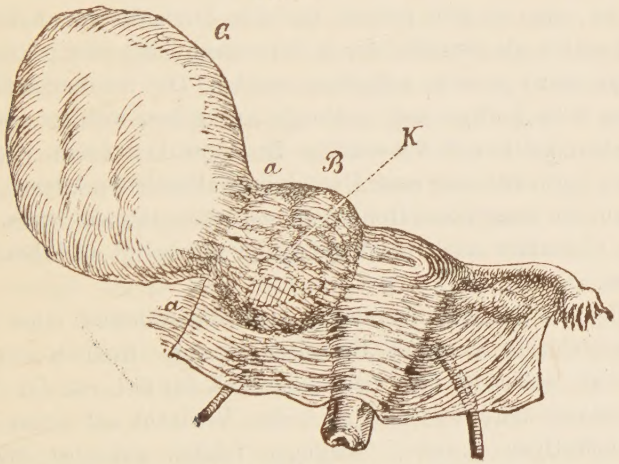

dicht an den Uterus heran, überlagerte diesen sogar noch um etwa $^1/_3$ seiner Vorderwand und erstreckte sich an der Seitenwand des Uterus vom fundus bis nahezu in die Gegend des orificium internum. Der Tumor zeichnete sich aus durch seine Schwerbeweglichkeit nach den Seiten hin. Derselbe war prall elastisch gespannt und bestand aus 2 Segmenten, welche durch eine seichte, schräg verlaufende Furche (Fig. I aa.) von einander getrennt waren, und von denen das eine dicht am Seitenrand des Uterus und zwischen den Platten des ligamentum latum zu liegen schien (Fig. I B.), das grössere aber frei in die Bauchhöhle vorsprang (Fig. I C.) Hinter dem Tumor bemerkte man einen länglichen, schräg verlaufenden Körper (Fig. I K.), der dicht aufsass und dessen Natur durch die Untersuchung an sich nicht genauer festgestellt werden konnte. Es erschien fraglich, ob der Körper der Tube oder dem Parovarium angehöre.

Aus dem eben beschriebenen Befunde, in Verbindung mit den Ergebnissen der Anamnese, wurde die Wahrscheinlichkeitsdiagnose auf Dermoidcyste gestellt. Für diese Diagnose schienen erstlich das sehr langsame Wachsen des Tumors zu sprechen. Denn, wie wir aus der Anamnese erfahren haben, soll schon vor 3 Jahren der Tumor über gänseeigross gewesen sein. Wenn nun auf diese Angabe der Patientin auch nicht allzuviel Gewicht gelegt werden dürfte, so muss jedenfalls der Tumor damals schon wenigstens sehr deutlich vorhanden gewesen sein. Und nun nach dreijährigem Wachsen hatte er kaum die Grösse eines Kindskopfes erreicht. Für die gestellte Diagnose sprach ferner, was besonders hervorgehoben zu werden verdient, die pralle, derbe Consistenz und geringe Beweglichkeit des runden, mässig grossen Tumors. Auch die Schmerzen liessen die Deutung zu, dass es sich primär um eine Dermoidcyste handeln könne und konnten als secundär durch Pelveoperitonitis oder parametritische Stränge hervorgerufen, aufgefasst werden. Die Schmerzanfälle selbst, die als sehr heftige und quälende angegeben wurden, und die etwa durch ihre kolik- und wehenartige Beschaffenheit event. den Verdacht auf das Vorhandensein einer Pyosalpinx hätten leiten können, jedenfalls aber auf ein musculöses Hohlorgan schliessen liessen, waren allerdings ihrem Charakter nach nicht genügend gewürdigt und berücksichtigt worden.

Bei der Diagnose verdiente auch die während einer 9jährigen Ehe bestehende Sterilität Berücksichtigung. Endlich war ein Ovarium auf der betreffenden Seite gesondert für sich von der Geschwulst nicht abzutasten, was also auch den Verdacht auf einen Ovarialtumor befestigen musste. Dagegen fehlten zunächst diagnostische Anhaltspunkte für Pyosalpinx, vor allem die charactristische keulenförmige Gestalt des Tumors; denn derselbe bestand nicht aus einer Reihe von einander abgeschnürter, gegen das Abdominalende der Tube hin an Umfang zunehmender Säcke. Jedenfalls war auch das einseitige Auftreten des Tumors auffallend.

Es musste also nach diesem Befunde sehr wahrscheinlich erscheinen, dass entweder ein theilweise intraligamentärer oder ein mit den Beckenorganen breit verwachsener Ovarialtumor vorlag.

Die Untersuchung der übrigen Organe, des Herzens, der Lungen, der Nieren, der Leber, ergab nichts Abnormes; die Inguinaldrüsen waren nicht geschwollen.

Da die Kranke fortwährend von den unerträglichsten Schmerzen geplagt war, verlangte sie selbst dringend operative Abhilfe von ihrem Leiden.

So wurde denn auch am 16. Juni des Morgens um 10 Uhr die Operation von Herrn Prof. Kaltenbach vorgenommen.

Die Vorbereitungen waren ganz dieselben, wie bei einer jeden Laparotomie.

Der Bauchschnitt, etwas unter dem Nabel beginnend, bis 2 cm. über die Symphyse reichend, legte sofort die Geschwulst frei zu Tage. Die Oberfläche des Tumors war rauh und durch peritonitische Auflagerungen fast höckerig.

Das abdominelle Segment des Tumors (Fig. I C) wurde unverkleinert vor die Bauchhöhle hervorgezogen und erst hier durch Einstossen eines Troicarts und Ablassen des Geschwulstinhalts verkleinert. Dies geschah desshalb, weil, wie oben bemerkt, das Bestehen einer Dermoidcyste angenommen wurde und durch das Hervorziehen des Tumors vor die Bauchwand der Gefahr des Eindringens von Geschwulstinhalt in die Bauchhöhle besser und erfolgreicher vorgebeugt werden konnte. Nach der Entleerung zeigte sich nun, dass noch ein zweiter kleinerer Geschwulstabschnitt intraligamentär sass (Fig. I B). Um diesen auszuschälen, wurde die vordere Platte des ligament. lat. in querer Richtung eröffnet. Beim Versuche, den intraligamentären Theil mit stumpfen Instrumenten zwischen den Platten des ligam. lat. herauszuklauben, riss die Wand desselben ein, es trat eine krützeähnliche, breiige Masse aus. Schon jetzt wurde die Vermuthung ausgesprochen, es könne sich um einen Tumor der Tube handeln. Es gelang, die Peritonealhöhle vollständig zu säubern, die ausgetretenen deletären Massen zu entfernen, und den eiterigen Inhalt mittels eines Trocars zu entleeren. Allmählig wurde nun aus den Platten des ligamentum latum ein Convolut von kammerartigen Erweiterungen enucleirt. Es waren somit alle die rosenkranzförmigen Erweiterungen, die sonst die Diagnose einer Pyo- (resp. Hydro-) salpinx meist leicht ermöglichen, in unserem Falle sämmtlich zu einem Convolut zwischen den Platten des ligam. lat. eingebettet, in einen einzigen rundlichen Knäuel zusammengeballt. (Fig. I B.) Nur der laterale, am meisten erweiterte Abschnitt der Tube (Fig. I C.) lag extraligamentär und wurde bei der Exploration deutlich erkannt und imponirte als Ovarialcyste. Die Geschwulst war durch breite Adhäsionen fest mit dem Uterus verwachsen, ragte dicht an ihn heran, ja selbst die erweiterte Tube durchzog die Uteruswand. Ein eigentlicher Stiel war nicht vorhanden, sondern nur ein Beutel von Ligamentplatten mit dazwischenliegenden Resten der Sackwand. Diese ganze Masse wurde nun möglichst dicht am Uterus zwischen die Finger gefasst, straff angespannt und central von den Sackresten die

elastische Ligatur mittels der Kaltenbach'schen Spicknadel angelegt (Fig. II.) Die Ligatur wurde median vom lig. lat. in der Uteruswand selbst durchgeführt, um hierdurch zu verhüten, dass sich hinter der Ligatur zwischen den noch restirenden Platten des lig. lat. eine Bucht bilde, in der sich Blut und Cysteninhalt verhalten konnte. Selbstverständlich hätte dies die grössten Gefahren einer nachträglichen Verjauchung und Infection mit sich führen müssen, da gerade ein Gemisch von Blut und Cysteninhalt im höchsten Grade zersetzungsfähig ist.

Fig. II.

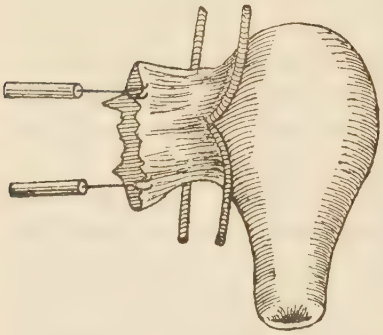

Es dürfte hier am Platze sein, einige Worte über die technische Verwendung der gedachten Spicknadel und die Art der definitiven Anlegung der elastischen Ligatur einzufügen.

Die Nadel besteht aus 2 Stücken. In dem hinteren cylindrischen Rohrstück wird eine elastische Ligatur in gedehntem Zustande mittels eines Seidenfadens durchgezogen, welche sich bei Nachlass des Zuges anschwellend, selbstbefestigt hält. Nach dem Durchziehen der Nadel werden die zusammengehörigen Enden nach beiden Seiten hin geknotet. Da es indessen von Wichtigkeit ist, den Grad der Schnürung der Ligatur richtig zu bemessen, dies aber bei dem seitherigen Verfahren des Knotens fast unmöglich war, weil während des Schlingens des Knotens der angezogene Gummi immer etwas aus den Fingern rutschen und somit die Schnürung lockerer als beabsichtigt, ausfallen konnte, so haben wir in dem Verfahren, wie es in unserem Falle angewandt wurde, ein passendes Mittel, eintretenden Eventualitäten vorzubeugen.

Das Verfahren bei Anwendung der Nadel ist folgendes[1]):

Nachdem die Gummiligatur mehr oder weniger stark, je nach dem beabsichtigten Grade der Umschnürung um das abzuschnürende Stück angezogen ist, werden die Enden gekreuzt. Ueber die Kreuzungsstelle legt man eine am Griffende durch eine Sperre stellbare Zange, deren Innenflächen vollständig glatt und nach den Kanten abgerundet sind, um ein Einschneiden der Ligatur zu verhindern.

1) Die grundlegenden Versuche über die Anlegung der elast. Ligatur wurden in der Hegar'schen Klinik angestellt. Vergl. Berl. Kl. Wochenschrift 1882 Nr. 12.

Zur definitiven Versorgung der Ligatur wird hinter der Zange nach der zu unterbindenden Parthie zu ein Seidenfaden fest um die von der Zange fixirten Ligaturenden gelegt. Zur vollständigen Sicherung dient ebenfalls ein vor der Zange angelegter Knoten. Bei Schluss der Ligatur wird zuerst ein chirurgischer Knoten gemacht. Ehe die vor dem Knoten befindlichen überflüssigen Enden abgeschnitten werden, lässt man mit dem Anziehen des Schlauches nach, damit derselbe an der Durchschneidungsstelle seine gewöhnliche Dicke erreicht.

Die über der Ligatur befindliche Parthie wurde in unserem Falle noch nachträglich in die Glühklammer gefasst und mittels des Pacquélin'schen Platinbrenners abgeglüht.

Das rechte Ovarium, das bei der Exploration als jener längliche, schräg verlaufende Körper an der hintern Geschwulstwand (Fig. I K.) imponirte, über dessen Natur sich keine genaue Vorstellung gewinnen liess, sass der hinteren Platte des ligamentum latum auf. Es wurde isolirt abgetrennt mit einem Theil des ligam. lat. und dabei die spritzende spermatica interna unterbunden. Nach gehöriger nochmaliger Säuberung und Trockenlegung der Bauchhöhle wurde dieselbe mittels der einfachen Knopfnaht mit Seide geschlossen. Zuerst wurden in einem Abstande von je 1—$1^1/_2$ ctm. tiefe, das Peritoneum und die Cutisränder 1 ctm. weit umgreifende Suturen angelegt. Zwischen diesen tiefgreifenden Nähten, die also Peritonaeum, Musculatur und Cutis umfassten, wurden noch oberflächliche und halbtiefe Nähte angelegt, bis ein exacter Verschluss hergestellt war. Zur Desinfection kam Sublimat zur Verwendung [1]).

Die Immobilisation wurde durch ein sehr einfaches Verfahren erzielt. Die Wunde direct deckte ein Bausch Salicylwatte, darüber kam ein Stück protective Silk. Ueber das ganze Ab-

1) Es mögen hier einige Angaben über die nun in der Klinik des Herrn Prof. Kaltenbach eingeführte und schon eingebürgerte Desinfectionsmethode mittelst Sublimat Platz finden. Gestützt auf die Untersuchungen von Koch über die Vorzüge des Sublimats als Desinficiens wird dasselbe in hiesiger Klinik sowohl bei Laparatomien, als auch bei Colporrhaphien u. s. w. in einer Lösung von 1 ‰ (pro mille) angewandt. Vor der Operation werden Ligaturen, Seide und Nadeln in Sublimat gelegt, die gründlich gereinigten Hände und Arme nochmals in Sublimat gewaschen und sämmtliche Instrumente vor dem Gebrauch in Sublimatlösung eingetaucht. Die Schwämme indessen werden in Carbol gelegt. Ebenso wird zum *Reinigen der Bauchhöhle und Desinfection der Wundränder Carbol benutzt,* da hier bei Sublimatgebrauch durch Resorption zu grosser Mengen eine Intoxication eintreten könnte. Ausser dem äusserst günstigen Heilungsverlauf, der bei einer derartigen Desinfectionsmethode beobachtet wurde, kommt noch die bedeutende Ersparniss, die bei der Anwendung des Sublimats dem Carbol gegenüber erzielt wird, in Betracht.

domen wurde eine Lage Verbandwatte gelegt und die Lumbargegend ausgepolstert. Den Verschluss des Ganzen bewerkstelligte man mittels eines Handtuches, zu dessen Befestigung Sicherheitsnadeln dienten.

Der Heilungsprocess war ein günstiger. Die Patientin erwachte nach ca. $1^1/_2$ Stunden aus der Narcose, und es trat absolut kein Erbrechen oder auch nur Brechreiz ein. Die Pulsfrequenz, welche schon immer etwas erhöht war, blieb auch nach der Operation die ersten drei Tage hindurch über 100. Die Temperaturmessungen wurden, wie bei jeder Laparotomirten, in der Scheide vorgenommen, weil hierdurch Fehler, die bei einer Messung in der Axelhöhle eintreten können, ausgeschlossen sind. Die Patientin klagte über grossen Durst. Da jedoch jedes Einführen von Flüssigkeit in den Magen das Gefühl von Uebelkeit und Erbrechen steigert, so wurde ihr für die ersten 36 Stunden jedes Getränk untersagt und nur das Schlucken von Eispillen erlaubt. Wird dem Körper so jede Flüssigkeitszufuhr von aussen abgeschnitten, so wird er alle flüssigen Bestandtheile aus den Körperhöhlen, also auch event. aus der Bauchhöhle mit Begierde aufsaugen und haben wir somit in dem Entziehen von Flüssigkeit ein günstiges Moment für die Resorption event. in der Bauchhöhle noch zurückgebliebener oder nachsickernder geringer Mengen Serums. Schon in der Nacht vom 2. auf den 3. Tag gingen 2 Flatus ab, ebenso im Laufe des Vormittags, was, da es die Permeabilität des Darmes anzeigt, stets ein günstiges Prognosticon darstellt. Zugleich stellte sich sehr starker Schweiss und Durst mit sonst aber subjectivem Wohlbefinden ein. Am 4. Tage trat mässiger Blutabgang aus der Scheide ein, was wohl als Folge collateraler Fluxion zum Uterus nach Verschluss der Ovarialgefässe aufgefasst werden muss. Es kann diese, gerade im Genesungsfalle oft beobachtete Erscheinung als eine günstige betrachtet werden, zumal auch viele Operirte, wie auch unsere, eine bedeutende subjective Besserung und Wohlbefinden darnach bemerken. — Ein am 19. Nachmittags auftretender Schmerz in der Nabelgegend schwand sehr bald auf ein Opiumklystir (2 Löffel Wasser mit 20 Tropfen Tct. Opii). Am 23. — also am 8. Tage nach der Operation — wurde das seitherige Wohlbefinden der Patientin unterbrochen. Die Temperatur erreichte am Abend 39,0 (also Axelhöhle = 38,4 entsprechend), schwankte zwischen 39,0; 39,7; ja erreichte am 2. Juli gar 40,2 (= 39,6 in Axelhöhle. Es hatte sich um das Schnürstück ein circumscripter Abscess gebildet und wurde desshalb genau der Urin und Stuhl beobachtet, da anzunehmen war, dass der Eiter nach einer oder der anderen Richtung durchbrechen würde. In der That zeigten sich

denn auch am 6. Juni zum ersten Male im Urine Fetzen und Eiter, was einen Durchbruch des Abscesses nach der Blase anzeigte. Elastische Ligatur oder ein nekrotisches Schnürstück ging nicht ab. Es hatte auch hier keinen besonderen Werth, näher darnach zu forschen, da auf den Eiterdurchbruch volle Euphorie erfolgte. Am 7. Abends war bereits ein Temperaturabfall auf 37,6 (= 37,0 Axelhöhle) und eine Abnahme der Pulsfrequenz von durchschnittlich 98 auf 68 zu constatiren. Von da ab erholte sich die Patientin verhältnissmässig sehr rasch, so dass sie am 19. Juli aus der Klinik — als geheilt — konnte entlassen werden. —

Die Untersuchung des Präparates (des exstirpirten Tumors) habe ich in dem hiesigen pathologischen Institute vorgenommen. Die Ergebnisse dieser Untersuchung, welche ich hierunter beifüge, werden dazu beitragen, dem dargestellten Fall die wünschenswerthe Vollständigkeit und Klarstellung zu verleihen, und den Charakter der Pyosalpinx zu kennzeichnen.

Das Präparat stellt entleert und collabirt einen mehr als faustgrossen Sack dar, der ursprünglich mit ca. $^1/_4$—$^1/_2$ Liter graugelbem, dicklichem Eiter gefüllt war. Der Inhalt des Sackes ist nunmehr fast gänzlich entleert. Es befindet sich jetzt nur etwas trübe, sanguinolente Flüssigkeit darin. Die Oberfläche des gedachten Sackes zeigt deutlich einige Einziehungen. Die Wand ist dick, grösstentheils fleckig geröthet, stellenweise dunkelroth und mit Granulationswucherungen, welche Epithel tragen und stellenweise dicke Plaques bilden, bedeckt, so dass die Innenfläche an ein papilläres Cystom erinnert.

Die Geschwulst lässt mehrere loculi oder Kammern erkennen, welche unter sich zusammenhängen. Sie geht innen in einen engen Gang über mit sehr deutlich längsfaltiger Schleimhaut ganz an die der Tube erinnernd.

Das Innere der Geschwulst ist durch verschiedene bandförmige Brücken, welche sich von aussen — wie oben bemerkt — als Einziehungen markiren, in einzelne loculi getheilt, die an verschiedenen Stellen verschiedene Weite besitzen und mit bröcklichen Auflagerungen bedeckt sind.

Was zunächst das lumen betrifft, so beträgt dasselbe am uterinen Ende ungefähr die Dicke eines Federkiels. Das Uterusende der Tube war anscheinend geschlossen, die Wandung desselben ist hochgradig verdickt. Ihre Dicke beträgt 1 und über $1^1/_2$ ctm. Nach einem etwas geschlängelten Verlaufe von circa 3 ctm. verläuft die Richtung des lumens von hinten nach vorn. Die Wandung nimmt im Bereiche dieser Parthie an Dicke ab und zwar erreicht sie kaum

$^1/_2$—$^3/_4$ ctm. Diese Richtung des lumens ändert sich nach einem Verlaufe von 1 ctm. und erweitert sich dasselbe zu einer kleineren Kammer, die ihrerseits wieder in eine grössere Kammer mündet, welche wieder mit einer weiteren Kammer in Verbindung steht, die etwa die Grösse eines kleinen Apfels besitzt. Die Wandung dieser Höhlung ist wieder erheblich — bis $1^1/_2$ ctm. — verdickt. Im Weiteren scheidet je eine breite bandförmige Scheidewand diese Kammer von zwei weiteren unvollständigen Kammern ab, welche beide nur durch eine Oeffnung in Communication treten, die für einen Finger passirbar ist. Die letzte unvollständige Kammer mündet in eine grössere sackförmige Kammer, von welcher sie durch eine bandförmige Brücke von 3 ctm. Höhe und 6 ctm. Breite getrennt ist. Diese grösste Kammer stellt einen convex-concaven Sack mit der Concavität nach unten dar und besitzt etwa 9 ctm. Höhe, 11 ctm. Breite. Die Dicke der Wandung derselben beträgt etwa 2—3 mm. Im Allgemeinen nimmt die Wand in der Umgebung der Scheidewände beträchtlich zu und lässt deutlich weisse und rothe Faserung erkennen. Das äussere Ende, welches also in unserem Falle, wie bemerkt, zu einem umfangreichen Sacke erweitert ist, läuft knopfförmig zu. Die Abdominalöffnung selbst ist verschlossen. Die Fimbrien sind nach aussen gekehrt, sitzen dem knopfförmigen Tubenende auf und flottiren frei in die Bauchhöhle. Das rechte Ovarium ist isolirt herausbefördert; es enthält ein frisch geplatztes corpus luteum und an einer Seite einen Rest der Cystenwand, mit der es durch Adhaesionen verwachsen war mit zahlreichen Cholectearincrystallen.

Was die mikroscopische Untersuchung anlangt, so ergibt dieselbe im Wesentlichen Folgendes. Die mucosa und submucosa sind eitrig infiltrirt und geschwellt. Sie enthalten zahlreiche Gefässe und Lacunen. Die Muskelschicht erscheint an den meisten Stellen hochgradig hypertrophisch, an andern atrophisch, oder sie fehlt sogar vollständig. Die mucosa hat ihr Flimmerepithel meist verloren und ist mit Blut bedeckt. Dagegen zeigen die in die mucosa sich einsenkenden Drüsenschläuche deutlichen Belag mit Cylinderzellen, die sich durch Behandlung mit Haematoxylin scharf von der Unterlage abheben. Der seröse Ueberzug ist mit den oben erwähnten Plaques bedeckt und ebenso, wie das Bindegewebe sehr verdickt. — Es geht aus diesem Befunde hervor, dass der entzündliche Process sich bis in die muscularis erstreckte. Bekanntlich wird diese in solchen Fällen nicht selten gelähmt, verdünnt, ja sie schwindet vollständig und die verdünnten Tubenwandungen weichen vor der immer zunehmenden Schleimsekretion. Nach Klob betrifft der Schwund die muscularis am

vollständigsten und gibt er an, bei fingerdicken Ectasien öfter schon vergeblich nach den Muskelfasern gesucht zu haben. In anderen Fällen dagegen verdicken sich dieselben durch Muskelhypertrophie beträchtlich. In unserem Falle haben wir beide Processe nebeneinander: hochgradige Hypertrophie, an anderen Stellen Atrophie. Das Fehlen des Flimmerepithels haben wir als Folge der eiterigen Entzündung anzusehen, wodurch die erkrankte mucosa ihr Flimmerephitel verliert. Dazu kommt noch der Umstand, dass durch den zunehmenden Druck in Folge des sich immer mehr anhäufenden Eiters die Epithelzellen allmählig mehr und mehr abgeplattet und schliesslich zum Schwund gebracht werden. —

Zur Vervollständigung des Bildes des Heilungsprocesses habe ich noch einen kurzen Nachtrag beizufügen.

Die Patientin konnte als geheilt betrachtet und in ihre Heimath entlassen werden, da die Wundränder vollständig reactionslos, die Wunde per primam intensionem verheilt war, und absolut keine Schmerzhaftigkeit, weder in den Parametrien noch in dem übrigen Abdomen, oder eine resistentere Stelle bei der Palpation gefunden werden konnte. Diesem günstigen objectiven Befund entsprach das subjective Wohlbefinden der Patientin. Es lag umsoweniger Grund vor, die Patientin noch länger in der Klinik zurückzubehalten, als sie sich auch nach einigen Tagen, die sie ausser Bett zubrachte, körperlich vollständig kräftig fühlte.

Dieser Zustand dauerte etwa noch $4^1/_2$ Wochen unverändert fort. Da stellten sich zu Hause Krankheitserscheinungen ein, die sich in einer Weise steigerten, dass sie zu ernsten Befürchtungen Anlass gaben. Der behandelnde Arzt sah sich in Folge dessen veranlasst, sich brieflich an Herrn Prof. Kaltenbach zu wenden.

Am 2. September besuchte ich, von Herrn Prof. Kaltenbach beauftragt, die Patientin in ihrem Heimathsorte R., um — nach eingehender Untersuchung — genauen Bericht über den vorliegenden Krankheitszustand abstatten zu können.

Ich fand den Status wie folgt:

Das Abdomen zeigte sehr hochgradigen Meteorismus. Alle 5—10 Minuten wiederkehrend, wurde Patientin von einem äusserst heftigen Anfalle von kolikartigen, constringirenden Schmerzen befallen, die sich über das ganze Abdomen verbreiteten, besonders aber von dem Nabel abwärts sich erstreckten. Während dieser Anfälle waren die Därme in derartig krampfhafter Contraction, dass sie mit deutlich abgegrenzten Conturen sich über das Niveau der Bauchwand, diese vor sich herstülpend, erhoben. Bei Druck auf die krampf-

haft gespannten Därme liess sich ein deutliches Plätschern vernehmen. Der Druck war äusserst schmerzhaft. Patientin hatte häufig Ructus, brach während meiner Anwesenheit einigemal (4—5mal), wenn auch nur wässerige Massen und klagte über enormen Durst. Nach Angabe des Arztes hatte dieser Zustand 14 Tage früher mit heftigem Erbrechen begonnen. Die Untersuchung des Urins ergab damals Eiterkörperchen und erweckte bei dem behandelnden Arzte die Vermuthung, dass Pat. an Blasencatarrh erkrankt sei. Seit dieser Zeit wurden heftige Contractionen des Darmes und kolikartige Schmerzanfälle beobachtet. Kotherbrechen trat 3, 4—5mal täglich und mehr auf. Alles Genossene wurde erbrochen. Das Erbrochene roch fäculent. Die ersten erbrochenen Massen sahen wie kleine Träubchen und Schleimhautfetzen aus. Es bestanden Singultus und sehr viel Durst. Die geformten Faeces, die ursprünglich noch abgingen, waren sehr schmal (von der Dicke eines Bleistiftes). Fieber soll nie vorhanden gewesen sein. Doch war der Puls und die Athmung momentan etwas erhöht. Auf angewandte Abführmittel hatte Patientin bedeutende Vermehrung ihrer Beschwerden.

Bei der internen Untersuchung konnte ich Folgendes constatiren: Das rechte Scheidengewölbe war durch einen Tumor tief herabgedrängt. Der Tumor selbst war kaum beweglich, das corpus uteri nach der linken Seite gedrängt, das rechte Scheidengewölbe bei Druck schmerzhaft. Deutlicher noch war der Tumor vom Rectum aus zu fühlen. Er besass etwa die Grösse eines Apfels. Somit konnte kein Zweifel darüber bestehen, dass wir es hier mit einem ziemlich circumscripten Abscess zu thun hatten. Die Schmerzanfälle mussten auf peritonitische Reizung bezogen und das Kothbrechen als durch Darmstenose bedingt betrachtet werden. Eine zweckentsprechende, von mir vorgeschlagene Therapie, bestehend in Immobilisation des Leibes, in Behandlung mit Eis und systematischer Anwendung von Opiaten, bis zur Beseitigung jeder schmerzhaften und entzündlichen Erscheinung, brachte sehr bald alle secundären Erscheinungen, Erbrechen etc. zum Schwunde. Nach einer mir gemachten Mittheilung des Arztes war am 6. nach einer sehr reichlichen Defäcation offenbar ein Durchbruch in das Rectum erfolgt, der eine von mir beabsichtigte operative Eröffnung unnöthig machte. Denn bei der darauffolgenden Untersuchung zeigte sich der Tumor bedeutend verkleinert und fast schmerzlos. Seitdem ist Euphorie vorhanden, kein Erbrechen mehr. Der Meteorismus ist vollständig geschwunden, nur noch sehr selten ist geringe Peristaltik sichtbar. Elastische Ligatur war nicht in dem Abgang bemerkt worden. Hierauf ist nun eine definitive Heilung eingetreten.

Am 9. November übersandte mir der behandelnde Arzt die eine der elastischen Ligaturen, die am 6. November mit Eiter und Urin aus der Blase entleert worden war. Zu einer von dem Arzte in Erwägung gezogenen Erweiterung der urethra und Abtastung der Blase, um nach der zweiten Ligatur zu fahnden, lag kein Grund vor. Denn es besteht die Möglichkeit, dass dieselbe unvermerkt abgegangen ist, oder, dass sie, falls dies noch nicht geschehen ist, wohl früher oder später auf demselben Wege wie die erste abgehen wird.

Wenn wir nun in dem hier besprochenen so complicirten Falle die Laparatomie resp. Salpingotomie mit bestem Erfolge ausgeführt sehen, so könnte es scheinen, als sei dies Verfahren eben unbestritten dasjenige, welches allgemein zur Beseitigung einer Pyosalpinx in Anwendung gebracht würde. Doch ist das durchaus nicht der Fall. Ueber die einzuschlagende Therapie herrschen durchaus nicht bei allen Operateuren dieselben Ansichten und Principien. Es besteht u. A. ein Verfahren darin, die abgeschlossenen Tubarsäcke durch Sondiruug vom Uterus aus wegsam zu machen. Doch bietet dasselbe grosse Schwierigkeit und dürfte vorgekommener übler Zufälle (durch Perforation des Uterus mit der Sonde etc.) halber nur mit äusserster Vorsicht zu versuchen sein. Das von Frankenhäuser und Bandl wiederholt vorgenommene bimanuelle Auspressen der ausgedehnten Tuben birgt durch die Möglichkeit einer Ruptur nach der Bauchhöhle grosse Gefahren.

Bei tief im Douglas sitzenden Tubentumoren wird die Punction mit dem Troicart anempfohlen. Doch ist die Nachbehandlung durch die nothwendig werdenden desinficirenden Ausspühlungen etc. unter Umständen eine recht langwierige und unsichere.

Selbst in v. Ziemssens „Handbuch der Krankheiten der weiblichen Geschlechtsorgane“ wird die Laparotomie bei Pyosalpinx nur als zweifelhaftes Operationsverfahren erwähnt. Es heisst daselbst: „In welcher Ausdehnuug die Laparotomie sich zur Exstirpation der kranken Tuben empfehlen wird, lässt sich bis jetzt schwer bestimmen. Immerhin wird die Gefahr der Operation durch die eitergefüllten Tuben vergrössert.“ In Hausamann's Arbeit (unter Frankenhäuser's Präsidium veröffentlicht), wird die Gastrotomie als „vielleicht indicirt“ angegeben.

Es stehen sich somit hier Laparotomie und die andern Operationsverfahren entgegen. — Betrachten wir nun diesen Verfahren gegenüber die Indication und deren Gefahren. Unsere Patientin war von derartig unerträglichen Schmerzen fortwährend geplagt, dass sie selbst dringend verlangte, von ihren Leiden befreit zu werden, auf

welche Weise es auch sei. Ihr Allgemeinzustand war, wie wir gesehen haben, ein höchst kläglicher. Sie zitterte häufig, sah herabgekommen, blass und entkräftet aus und bot überhaupt das Bild einer sehr kranken Frau. Ziehen wir ferner die Gefahren in Betracht. Dieselben bestehen in Austritt des infectiösen Eiters in die Bauchhöhle, selten allerdings durch das ostium abdominale, häufiger aber und nicht sehr selten durch Geschwürsbildung und Trauma, das zur Berstung der Tube, Peritonitis und Tod führt. Auch können dieselben Gefahren wie bei einem Ovarialtumor eintreten, durch Druck, den die Geschwulst auf die Nachbarorgane ausübt. Die Prognose ist somit quoad vitam et quoad sanationem eine höchst ungünstige. Einer solchen Erkrankung gegenüber ist entschieden ein radicales Verfahren, welches sichere Resultate erzielt, am Platze. Die angeführten Verfahren sind zum Theil unsicher in ihrer Wirkung, zum Theil zeitraubend und zum Theil entschieden gefährlicher, als die Laparotomie. Es ist somit die *Laparotomie als sicherstes und radicales Verfahren allen anderen Methoden vorzuziehen, ganz besonders aber, wenn das Allgemeinbefinden so gelitten hat, wie in unserem Falle.*

Der Fall erscheint auch von hervorragendem Interesse für die Diagnostik. Es dürfte desshalb nicht unerwünscht sein, wenn wir die Ergebnisse, die wir bei der Behandlung unseres Falles gewonnen haben, hier kurz recapituliren und hervorheben.

Es ergibt sich vor allem, dass *die für Pyosalpinx als charakteristisch angegebene Form des Tumors fehlen kann*, indem die einzelnen Kammern zu einem Convolute in die Platten des ligamentum latum eingebettet und zu einem einzigen rundlichen Knäuel zusammengeballt sein können. Ferner ist bei der Differentialdiagnoe Gewicht auf den Charakter der Schmerzen zu legen und sind *eigenthümlich krampf- und kolikartige Schmerzen für die Diagnose einer Pyosalpinx von grosser Wichtigkeit. Menstruationsanomalien brauchen bei Pyosalpinx nicht zu bestehen.*

Im Uebrigen hoffe ich durch meine mehr detaillirte Darstellung der Verwendung der elastischen Ligatur gezeigt zu haben, wie wir hierin ein ebenso einfaches als werthvolles Verfahren zur definitiven Blutstillung besitzen. Die elastische Ligatur schmiegt sich fest um das zu umschnürende Gewebe und liegt da, wo andere Ligaturen leicht abgleiten könnten, fest und sicher. Endlich gelingt es vermittelst der elastischen Ligatur, wie in unserem Falle, eine Blutung aus zerfetzter Wunde, auf einfache Weise zu stillen.